

**TÜBİTAK 1507, 7190674 Numaralı Ultrasonik Kronik Total Oklüzyon Sistemi
Tasarımının Geliştirilmesi ve Prototipinin Üretilmesi Projesi Hayvan Deneyleri Sonuç
Raporu**

Fatih Ada¹, Özhan Karataş², Ferit KasıMZade³

¹Sivas Cumhuriyet Üniversitesi, Tıp Fakültesi, Kalp ve Damar Cerrahisi ABD

²Sivas Cumhuriyet Üniversitesi, Veterinerlik Fakültesi, Veterinerlik Patolojisi ABD

³Ankara Şehir Hastanesi, Kalp ve Damar Cerrahisi Kliniği

Deney Hayvanları ve Deney Yöntemi:

Çalışmaya, Sivas Cumhuriyet Üniversitesi Hayvan Deneyleri Yerel Etik Kurulu'nun 14.11.2019 tarih ve 65202830-050.04.04-331 sayılı etik kurul kararından sonra başlandı. Çalışma toplam 3 grupta yapıldı (Tablo 1). Her bir grup için sekizer adet olmak üzere toplam 24 tavşan (6-8 aylık, erkekler için 3,2-3,5kg, dişiler için 2,75-3kg ağırlığında Yeni Zelanda beyaz tavşanı) kullanıldı. Tavşanlar adaptasyon süresi dahil 3 gün boyunca eşit büyüklükteki kafeslerde olacak şekilde 20 derece sabit sıcaklıkta, 12 saat gece 12 saat gün ışığı alabilen laboratuvar ortamında himaye edildi. Tüm tavşanlarda standart tavşan yemi kullanıldı ve suları gün aşırı değiştirildi. Cerrahi uygulamalar öncesi hayvanlar ketamin 90 mg/kg sc +3 mg/kg ksilazin i.p. ile anestetize edildi.

Deney ve kontrol grupları		Grup başına hayvan adedi	Tekrar sayısı	Kullanılan toplam hayvan sayısı
1	Grup 1 Kontrol grubu	8	0	8
2	Grup 2 Mekanik aterektomi grubu	8	0	8
3	Grup 3 Ultrasonik aterektomi grubu	8	0	8

Grup1: Kontrol grubu. Bu gruptaki hayvanlara hiçbir işlem yapılmadı. Deney sonunda sakrifiye edildikten sonra femoral arterden örnekler alındı.

Grup2: Konvansiyonel aterektomi yapıldı. Femoral artere oluşturulan kronik total oklüzyona konvansiyonel aterektomi yapıldı ve işlemten sonra sakrifiye edilen hayvanlardan femoral arterden örnekler alındı.

Grup3: Ultrasonik kronik total oklüzyon sistemi ile aterektomi yapılan grup olup femoral artere oluşturulan kronik total oklüzyona ultrasonik kronik total oklüzyon sistemi ile aterektomi yapıldı ve işlemten sonra sakrifiye edilen hayvanlardan femoral arterden örnekler alındı.

Tavşanların bakımı, beslenmesi Sivas Cumhuriyet Üniversitesi deney hayvanı laboratuvarındaki imkânlar kullanılarak yapıldı. Her çalışma grubuna, daha önce Suzuki ve arkadaşları tarafından tanımlanan biyoemilebilir polimer sünger uygulanması yöntemi ile yüzeysel femoral artere kronik total oklüzyon modeli geliştirildi (1, 2). Piyasada ticari olarak satılmakta olan biyoemilebilir polimer sünger yüzeysel femoral arter cerrahi olarak açılarak sağ bacakta total oklüzyona neden olacak şekilde yerleştirildi. Suzuki ve arkadaşlarının tariflediği şekilde kronik total oklüzyon için 4 hafta beklenildi. 4 Hafta sonunda tavşanların sağ yüzeysel femoral arterleri lezyonun daha distalinden olacak şekilde, steril şartlarda ve genel anestezi altında eksplore edildi ve daha sonra piyasada satılmakta olan konvansiyonel aterektomi sistemi (Metrical Tıbbi Cihazlar Yazılım Savunma Sanayi Ticaret Limited Şirketi) ve ultrasonik aterektomi sistemleri ile ilgili gruplara aterektomi işlemi yapıldı. Cerrahi işlemler genel anestezi altında ve etik kurallara uygun olarak yapıldı. Genel anestezi altında bulunan hayvanların femoral arterleri eksplore edildi ve hem gözle görülecek hem de manuel olarak aterektomi kataterleri hissedilecek şekilde aterektomi yapıldı.

Hayvanlar sakrifiye edildikten sonra çıkarılan örnekler histolojik ve histopatolojik değerlendirmeye alındı ve her grup için karşılaştırma yapıldı. Deney materyallerinin incelenmesi ise; parafin bloklara gömülmüş dokulardan 5µm kalınlığında seri kesitler alındı. Alınan kesitlerden endotel hasarının değerlendirilmesi için daha önce Suzuki ve arkadaşları tarafından tanımladıkları şekilde değerlendirildi (1).

Histopatolojik Yöntem

Tavşanların nekropsileri yapılarak common femoral arter dokuları %10'luk nötral formalin solüsyonunda tespit edildi. Dokular rutin alkol-ksilol takip işlemlerinden geçirilerek parafin bloklara alındı. Poly-lysinli lamlara alınan 5 µ' lik kesitler hematoksilin-eosin ile boyanarak ışık mikroskopunda trombotik kitlenin büyüklüğü açısından, ayrıca endotelde meydana gelen hasar tablodaki şekilde değerlendirildi (Tablo 2).

Histopatolojik Skor	
Lümenin tamamı (3)	Endotelin tamamında hasar (3)
Lümenin yarısı (2)	Endotelin yarısında hasar (2)
Lümenin 1/4 (1)	Endotelin ¼'ünde hasar (1)
Yok (0)	Yok (0)

Tablo 2: Histolojik skorumlama sistemi

İstatistiksel analiz

Elde edilen veriler SPSS 20.00 programı ile analiz edildi. Gruplar arasındaki farklılık nonparametrik testlerden olan Kruskal Wallis ile farklılığı oluşturan grup ise Mann Whitney U testi ile belirlendi. ($p < 0.05$).

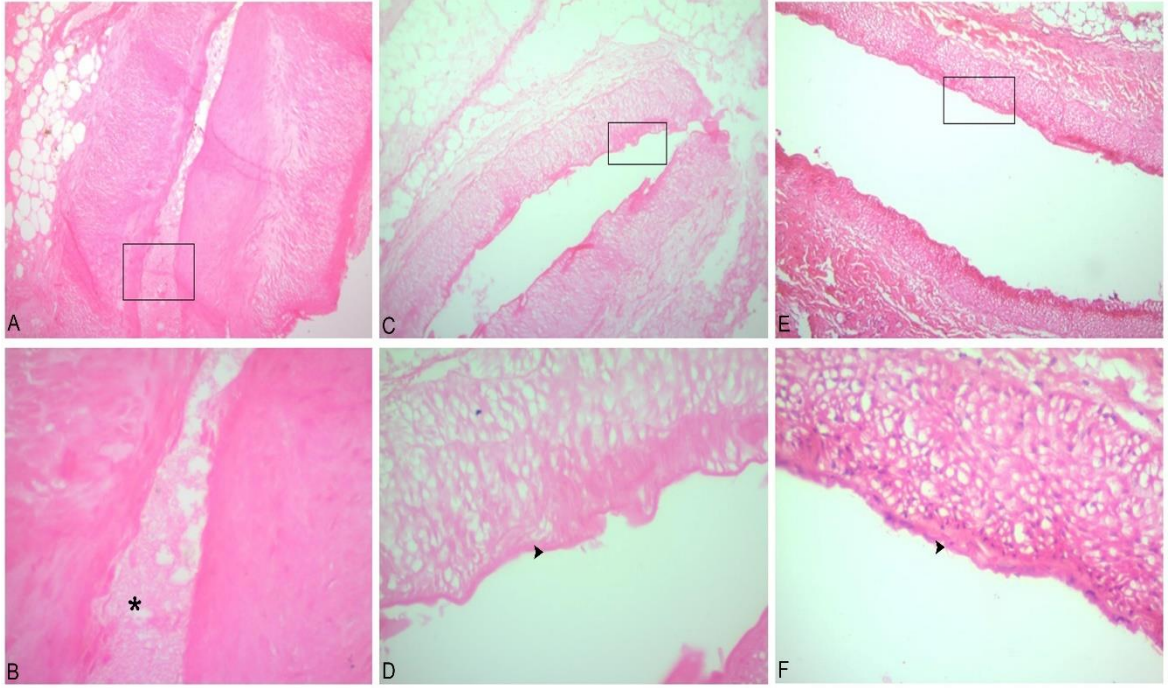
Bulgular

Femoral arter örnekleri incelendiğinde gruplar arasında hem tromboz hem de endotel hasarı açısından istatistiksel olarak anlamlı bir fark tespit edildi (Tablo 3).

Gruplar	Tromboz	Endotel Hasarı
Grup 1 (Kontrol grubu)	0,16±0,40 ^b	1,33±0,51 ^b
Grup 2 (Mekanik atarektomi grubu)	1,16±0,40 ^a	2,16±0,40 ^a
Grup 3 (Ultrasonik atarektomi grubu)	0,33±0,51 ^b	1,96±0,40 ^a
İstatistiksel Anlamlılık	($p < 0.05$)	($p < 0.05$)

Tablo 3: Histopatolojik değerlendirme sonuçları. ^{a,b,c} gruplar arası farklılıkları ifade etmektedir. ($p < 0.05$).

Arteria common femoralis örnekleri incelendiğinde 3. grupta (Ultrasonik atarektomi grubu) damarların lümeninde hafif düzeyde trombotik kitle bulunmaktaydı. 2. Grupta (Mekanik atarektomi grubu) damar endotelinde şiddetli dejeneratif değişimler mevcuttu. Grup 1 (Kontrol grubu) ve grup 3'te trombotik bir kitle bulunmazken, endotel hasarının 2. grupta diğer gruplara göre fazla olduğu belirlendi (Resim 1).



Resim 1: Grup 1 (Kontrol grubu). (E-F). Hafif düzeyde dejenere damar endoteli (□, okbaşı), **Grup 2 (Mekanik aterektomi grubu).** C ve D- Şiddetli düzeyde dejenere damar endoteli (□, okbaşı), **Grup 3 (Ultrasonik aterektomi grubu).** A ve B- Hafif düzeyde trombotik kitle (□, *). (x10, x40. Arteria common femoralis. H-E).

Tartışma:

İnfrainguinal periferik arter hastalığı olan hastalarda kronik total oklüzyonun tedavisi vasküler cerrahi uzmanları için özellikle zorlu bir hasta grubu olmaya devam etmektedir. Tarihsel olarak, cerrahi revaskülarizasyon, kronik total oklüzyon tedavisi için altın standart olmuştur, ancak girişimsel tedavi uygulayan hekim grubu, artan yaş ve bu hastaların karmaşık tıbbi komorbiditeleri nedeniyle öncelikli olarak endovasküler bir yaklaşım seçmektedir. Ayrıca, birçok hasta düşük maliyeti, hastanede daha kısa kalması ve prosedürel morbiditede azalma nedeniyle endovasküler tedaviyi tercih etmektedir (3). Segmenter subtotal oklüzyonlarda tedavi prosedürleri nispeten daha kesin ve yüz güldürücü iken kronik total oklüzyonlarda bunlar daha belirsizdir. Kronik total oklüzyonlar hastaların hem yaşam kaliteleri ve günlük aktivitelerini düşürürken öbür yandan da artmış amputasyon oranları ile ekonomik ve sosyal düşkünlüğe de yol açmaktadır (6).

Kronik total oklüzyonlarda ana hedef oklüde segmentin distalinin kanlanmasını sağlamaktır. Bu nedenle günümüzde ana tedavi unsuru ve altın standart yöntem cerrahi revaskülarizasyon olarak devam etmektedir. Ancak günümüz hasta popülasyonu genel olarak ileri yaşlı ve ek hastalık yükü fazla olan grup olarak devam etmektedir (7). Bu hasta grubu cerrahi tedavi için gereken anestezi yönetiminden cerrahi prosedür içerisinde yer alan faktörlere kadar pek çok değişkenden negatif olarak etkilenmektedir. Bu nedenle bu hasta grubuna minimal invaziv yöntemler daha sık uygulanmaya ve yüz güldürücü olmaya başlamıştır. Periferik arter hastalığı kronik total oklüzyon tedavisinde pek çok

aterektomi yöntemi kullanılmaktadır. Bunlardan sıklıkla kullanılanları; mekanik aterektomi, radyofrekans aterektomi ve intravasküler ultrason rehberli aterektomi yöntemlerdir (4, 5).

Çalışmada kronik total oklüzyon tedavisinde mekanik aterektomi ve intravasküler ultrason aracılı aterektomi yöntemleri karşılaştırılmıştır. Deney sonunda elde edilen bulgular neticesinde ultrasonik aterektomi yönteminin hem endotel hasarının daha az olması hem de trombüs yükünün az olması nedeni ile konvansiyonel mekanik aterektomi yöntemine göre üstün olduğu gözlenmiştir. Bu nedenle çalışmada ultrasonik aterektomi lehine saptanan trombüs yükünün daha az bulunması ve endotel hasarının minimum olması cihazın istenen özelliklerle sahip olduğunun göstergesidir. Minimum endotel hasarı rekürrensi önlemeye yardımcı olurken minimum trombüs yükü ise akut dönem olumlu yanıtın bir göstergesi olarak kabul edilebilir.

Hayvan deneylerinin uzun dönem takiplerinin zorluğu hatta çoğu zaman mümkün olmaması, bire bir insan modellerinin oluşturulamaması klinik çalışmaları zorunlu kılmaktadır. Bu nedenle uzun dönem takip açısından uzun dönemli klinik çalışmaya ihtiyaç vardır.

Sonuç ve Öneriler:

Elde edilen bulgular neticesinde ultrasonik aterektomi yönteminin trombüs yükünü minimuma düşürdüğü ve minimum endotel hasarına neden olduğu gözlenmiştir. Bu bulgular ultrasonik aterektomi yönteminin kronik total oklüzyon tedavisinde başarı ile uygulanabileceğini göstermektedir. Öte yandan uzun dönem takipleri de içeren klinik çalışmalara ihtiyaç olduğu da aşıkardır.

Kaynaklar

1. Suzuki, Y., Oyane, A., Ikeno, F., Lyons, J. K., & Yeung, A. C. (2009). Development of animal model for calcified chronic total occlusion. *Catheterization and Cardiovascular Interventions*, 74(3), 468-475.
2. Grover, S. P., Evans, C. E., Patel, A. S., Modarai, B., Saha, P., & Smith, A. (2016). Assessment of venous thrombosis in animal models. *Arteriosclerosis, thrombosis, and vascular biology*, 36(2), 245-252.
3. Pigott, J. P., Raja, M. L., Davis, T., & Connect Trial Investigators. (2012). A multicenter experience evaluating chronic total occlusion crossing with the Wildcat catheter (the CONNECT study). *Journal of vascular surgery*, 56(6), 1615-1621.
4. Kirvaitis, R. J., Parr, L., Kelly, L. M., Reese, A., Kamineni, R., & Heuser, R. R. (2007). Recanalization of chronic total peripheral arterial occlusions using optical coherent reflectometry with guided radiofrequency energy: a single center experience. *Catheterization and Cardiovascular Interventions*, 69(4), 532-540.
5. Saket, R. R., Razavi, M. K., Padidar, A., Kee, S. T., Sze, D. Y., & Dake, M. D. (2004). Novel intravascular ultrasound-guided method to create transintimal arterial communications: initial experience in peripheral occlusive disease and aortic dissection. *Journal of Endovascular Therapy*, 11(3), 274-280.
6. Gallagher, K. A., Meltzer, A. J., Ravin, R. A., Graham, A., Shrikhande, G., Connolly, P. H., ... & McKinsey, J. F. (2011). Endovascular management as first

therapy for chronic total occlusion of the lower extremity arteries: comparison of balloon angioplasty, stenting, and directional atherectomy. *Journal of Endovascular Therapy*, 18(5), 624-637.

7. George, S., Cockburn, J., Clayton, T. C., Ludman, P., Cotton, J., Spratt, J., ... & Hoyer, A. (2014). Long-term follow-up of elective chronic total coronary occlusion angioplasty: analysis from the UK Central Cardiac Audit Database. *Journal of the American College of Cardiology*, 64(3), 235-243.